

자연분만 후 발생한 양측성 넓다리신경병증(Femoral neuropathy)

— 증례보고 —

서울대학교 의과대학 마취통증의학교실, *재활의학교실

최 승 표 · 오 병 모* · 안 원 식

Bilateral femoral neuropathy after vaginal delivery

— A case report —

Seung-Pyo Choi, Byung-Mo Oh*, and Wonsik Ahn

Departments of Anesthesiology and Pain Medicine, *Rehabilitation Medicine,
Seoul National University College of Medicine, Seoul, Korea

Epidural analgesia is frequently used for the management of labor pain in parturients. The neurologic complications of epidural analgesia are rare, but they are catastrophic when they occur. We report here on a case of bilateral femoral neuropathy in a vaginal delivery patient with epidural analgesia. The patient complained of weakness of both thighs and numbness around both knees. Neurologic examination and electromyographic study revealed that they occurred due to the delivery itself. The patient had not fully recovered at eight weeks after delivery. The declining incidence of postpartum femoral neuropathy may reflect a reduced duration of labor in accordance with modern obstetric practice, and particularly the more frequent use of Caesarean delivery. The exact etiology of postpartum femoral neuropathy is unknown, and the possible factors are direct compression of nerves that are proximal within the pelvis by either the fetal head or birthing instruments, or this malady is the result of pressure induced ischemia at the level of the inguinal ligament when the pregnant woman is in the lithotomy position. (*Korean J Anesthesiol* 2009; 57: 228~32)

Key Words: Femoral neuropathy, Postpartum complication, Vaginal delivery complication.

넓다리신경병증(femoral neuropathy)은 넓다리신경(femoral nerve)이 압박, 허혈로 하지의 무감각, 넓적다리의 위축, 엉덩이 굽힘과 무릎펴기의 쇠약, 넓적다리의 전내측과 장딴지의 내측 감각 저하, 무릎 힘줄반사의 소실 등이 나타나는 질환이다[1]. 넓다리신경병증의 흔한 원인은 외상이고 이중 대부분이 의원성이다. 복부나 골반강 또는 엉덩이의 수술과 관련하여 신경의 과도한 신전, 혈종이나 종괴에 의한 압박,

신경의 허혈 등에 의해 넓다리신경병증이 발생한다[2,3].

본 증례는 무통분만을 위해 널리 사용되고 있는 경막외 자가 통증 조절법(epidural patient-controlled analgesia)을 시행한 산모에서 분만이 끝난 뒤 신경학적 합병증이 발생하여, 발병 초기에는 경막외 자가 통증 조절법 기술의 합병증으로 추정하였으나 자세한 신경학적 검진과 자기공명영상, 전기생리학적 검사를 통하여 분만과 관련된 넓다리신경병증으로 인한 증상임을 밝히게 되어 이를 문헌고찰과 함께 보고하는 바이다.

증 례

키 162 cm, 체중 64 kg의 32세 초산의 여자환자가 임신 38주 4일에 자연분만을 위하여 입원하였다. 환자는 이전에 수술을 받은 적은 없었으며 기타 다른 질환이나 마취 혹은 검사를 위한 척추천자, 뇌척수질환, 경막외 마취 등의 기왕력도 없었다. 분만 전 검사소견은 모두 정상범위였고 활력

Received: January 2, 2009.

Revised: 1st, January 13, 2009; 2nd, April 2, 2009.

Accepted: April 25, 2009.

Corresponding author: Wonsik Ahn, M.D., Department of Anesthesiology and Pain Medicine, Seoul National University College of Medicine, 28, Yeongeong-dong, Jongno-gu, Seoul 110-744, Korea. Tel: 82-2-2072-3087, Fax: 82-2-747-5639, E-mail: aws@snu.ac.kr

Copyright © Korean Society of Anesthesiologists, 2009

© This is an open-access article distributed under the terms of the Creative Commons Attribution License, which permits unrestricted use, distribution, and reproduction in any medium, provided the original work is properly cited.

상태도 안정되어 있었다. 환자는 분만 전 통증 조절을 위하여 가능한 합병증에 대한 충분한 설명 후 환자와 보호자의 동의하에 지속적 경막외 마취를 계획하였다.

자궁 경부가 3 cm 열렸을 때 경막외 마취를 위하여 좌측 와위에서 제 4, 5 요추간에 1% lidocaine으로 피부 침윤을 하고 중앙 접근법으로 18 G Tuohy 바늘(Perican®, B.Braun, Germany)을 삽입하였다. 피부로부터 5 cm 깊이에서 저항소실을 확인하고 바늘 끝 사단을 두측으로 향하게 한 후 카테터를 경막외강으로 4 cm 전진시켰으나 이때 카테터를 통하여 출혈소견이 보여 카테터와 바늘을 함께 제거하였다. 이어서 제 3, 4 요추간에서 중앙 접근법으로 다시 시도하여 같은 깊이에서 저항소실법으로 경막외강을 확인한 뒤 경막외 카테터를 9 cm으로 표시된 부분까지 삽입하여 경막외강에 4 cm정도 거치된 상태에서 바늘을 제거하고 고정하였다. 카테터 삽입시 저항이나 이상감각은 없었으며, 카테터를 통한 뇌척수액이나 혈액의 누출은 보이지 않았다. 시험용량(test dose)은 사용하지 않았으며, 환자를 양와위로 눕힌 상태에서 자궁 수축이 없는 시점에 경막외 카테터를 통해 혈액 흡인 여부를 확인하면서 국소마취제(0.25% ropivacaine 9 ml와 fentanyl 50 µg)를 5 ml 주입한 후 2분간 혈압과 맥박, 환자의 의식상태, 입 주변의 감각이상이나 이명이 없는 것을 확인하고 5 ml를 추가로 투여하였다. 5분 후 알콜숨으로 냉온감각이 L1 높이까지 차단되고, 운동신경은 차단되지 않은 것을 확인한 후 8시간 동안 1회 투여량 2 ml, 잠금시간 15분, 지속주입속도 8 ml/h로 설정된 지속적 경막외 약물 주입장치(Accufuser Plus®, 우영메디칼, 대한민국)를 사용하여 0.1% ropivacaine 72 ml와 fentanyl 150 µg의 혼합액 75 ml를 주입하여 총 70 ml가 투여되었고, 시각통증척도(visual analog scale) 2-3점으로 통증이 조절되었다.

자궁경부가 완전히 열린 것을 확인한 후 지속적 경막외 약물 주입을 중단하고 40여분 경과했을 때 환자는 시각통증척도 8점의 분만통을 호소하였고 특별한 문제없이 3.06 kg의 건강한 남아를 자연분만하였다. 분만 1기부터 분만 종료시까지 총 시간은 9시간이었다. 분만직후 회복실에서 경막외 카테터는 제거하였고 환자의 활력상태는 안정되어 있었으나 다리에 힘이 없음을 호소하였다. 당시 증상은 국소마취제의 효과가 남아있는 것으로 생각하여 호전될 것으로 여기고 추가적인 신경학적 검진은 시행하지 않았다.

환자는 분만 다음 날 오전에 양쪽 무릎부터 허벅지 앞쪽까지 저리고 무릎을 신전할 수 없어 똑바로 서 있을 수 없다고 하였으며, 요추부에 경도의 통증을 호소하였다. 분만 2일째 무릎을 약간 신전할 수 있어서 보조기를 잡고 똑바로 설 수 있었으며, 휠체어에 의지하면 보행 가능한 정도로 회복되었다. 분만 3일째에는 휠체어에 의지하지 않고 발을 끌면서 2-3 m 가량 보행이 가능하게 되었으나 감각이상은

호전되지 않았다. 환자의 근력저하와 감각이상의 원인을 알기 위하여 요추추 자기공명 영상 촬영을 시행하였으며 요추 제 3, 4번 사이에서 좌측으로 치우친 추간판 탈출증이 관찰되었다.

분만 4일째 발목의 신전과 굴곡에는 문제가 없었으며 우측 무릎의 신전은 전혀 못하였고, 좌측 무릎의 신전은 15도 정도 가능하였다. 고관절의 굴곡은 양쪽 모두 가능하지만 평소보다 힘이 떨어진다고 하였다. 양쪽 무릎부터 허벅지 앞쪽까지 저리고 무딘 정도는 조금 호전되었다(Fig. 1).

분만 5일째 유치 도뇨관을 제거하였으며 배뇨에 문제는 없었다. 분만 7일째 퇴원 당시 일어지고 앉을 때 부축이 필요하나, 발을 끌면서 복도에서 10 m가량 보행이 가능하게 되었고, 감각이상의 범위도 무릎 주변으로 줄어들게 되었다. 환자의 증상이 호전됨에 따라 병변부위의 분포가 말초 신경병변에 보다 합당한 소견을 보여, 분만 9일째 전기진단 검사를 시행하였다. 신경전도 검사에서 살굴(inguinal canal) 직상부에서 넙다리신경을 자극하고 내측광근(vastus medialis)에서 표면전극으로 기록한 복합근육활동전위의 종말잠시(distal latency)는 좌우측에서 각각 5.10, 5.15 ms (정상범위, ≤6.2 ms), 진폭은 각각 6.5, 9.1 mV (정상범위, ≥3.7 mV)로서 정상범위에 속하였다(Table 1) [4]. 역방향성(antidromic) 감각신경전도 검사상 양측 두렁 신경(saphenous nerve)의 감각신경 활동 전위가 발목에서 기록되지 않았다(Table 2). 침근전도검사에서는 우측 내측광근에서 양성예파(positive sharp

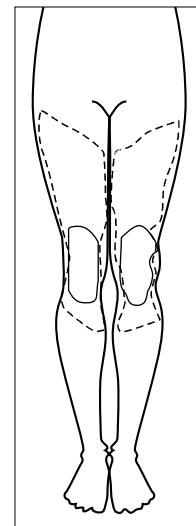


Fig. 1. (front view) The knee area surrounded by dashed line is the most severely complained paresthesia area at one day after delivery. At that time, the patient cannot extend both knees. The area surrounded by solid line is the area of paresthesia about 9 weeks after delivery. At that time, the patient can walk without assistance.

Table 1. Findings of Motor Nerve Conduction Study

Nerve	Site	Latency (ms)	Amplitude (mV)	Velocity (m/s)
Rt common peroneal	Ankle	3.30	0.6	
	Fibular head	9.25	0.6	52.1
Lt common peroneal	Ankle	3.85	0.7	
	Fibular head	9.80	0.8	51.3
Rt tibial	Ankle	2.85	13.5	
	Knee	9.75	8.9	52.2
Lt tibial	Ankle	2.75	12.7	
	Knee	10.15	8.7	49.3
Rt femoral	Inguinal canal	5.10	6.5	
Lt femoral	Inguinal canal	5.15	9.1	

All the examined nerves show normal motor nerve conduction study. Especially, the latencies and amplitudes of both femoral nerves are in normal range. The above examined motor nerve conduction reveals abnormal findings if epidural anesthesia related neural injury occurs.

Table 2. Findings of Sensory Nerve Conduction Study

Nerve	Site	Latency (ms)	Amplitude (μ V)
Rt superficial peroneal	Lateral leg	2.25	7.3
Lt superficial peroneal	Lateral leg	2.00	9.5
Rt sural	Calf	2.05	8.2
Lt sural	Calf	2.10	11.3
Rt saphenous	Medial leg	No response	No response
Lt saphenous	Medial leg	No response	No response

Sensory nerve conduction study reveals that both saphenous nerves do not respond to electric stimulations. Other nerves show no remarkable findings.

Table 3. Findings of Needle Electromyography

Muscle	Spontaneous activity				Motor unit action potential (MUAP)			
	Fib	PSW	CRD	Fasc	Amp	Duration	PPP	Recruit
Rt vastus medialis	—	1+	—	—	Normal	Normal	Normal	Discrete
Lt vastus medialis	—	—	—	—	Normal	Normal	Normal	Reduced
Rt gastrocnemius	—	—	—	—	Normal	Normal	Normal	Complete
Lt gastrocnemius	—	—	—	—	Normal	Normal	Normal	Complete
Rt iliopsoas	—	—	—	—	Normal	Normal	Normal	Complete
Lt iliopsoas	—	—	—	—	Normal	Normal	Normal	Complete
Rt tibialis anterior	—	—	—	—	Normal	Normal	Normal	Complete
Lt tibialis anterior	—	—	—	—	Normal	Normal	Normal	Complete

Fib: fibrillation potential, PSW: positive sharp wave, CRD: complex repetitive discharge, Fasc: fasciculation, Amp: amplitude, PPP: polyphasic MUAP, Recruit: recruitment pattern. Needle electromyography reveals that recruitment patterns of both vastus medialis are reduced. Other muscles show normal findings.

wave)가 1+로 관찰되었고, 간섭 형태(interference pattern)가 감소하여 기저선에서 운동단위 활동전위가 차지하는 분율이 약 25-50%에 불과하였고, 좌측 내측광근에서는 간섭 형태가 50-75%로 감소되었다(정상에서는 100%) (Table 3) [4]. 그 밖에 긴모음근(adductor longus), 앞정강근(tibialis anterior), 장딴지근(gastrocnemius) 및 엉덩허리근(iliopsoas)에서는 비정상적인 자발전위가 나타나지 않았으며 간섭 형태도 정상적으로 관찰되었다.

신경학적 검사와 전기생리학적 검사를 통하여 양측성 넙다리신경병증을 확인한 후 향후 경과관찰하기로 하고 분만 9일째 퇴원하였다. 환자는 특별한 치료없이 지내며 분만 9주째 혼자서 보행은 가능하고, 무릎이 굽혀져도 넘어지지 않고 버틸 수 있는 정도로 호전되었고, 넙다리 앞쪽의 감각은 정상에 가깝게 돌아왔으나 무릎 주변에 당기는 느낌은 남아있었다.

고찰

넙다리신경은 큰허리근(psoas major) 안에서 허리신경얼기(lumbar plexus)에서 기시하고, 제 2-4 허리신경들의 배쪽 가지의 뒤신경갈래(posterior cord)로부터 형성된다. 넙다리신경의 주행은 허리근의 가쪽 모서리를 따라 들어가서 허리근과 엉덩근 사이에 위치하면서 하행하여 살고랑인대 밑으로 나와 전방부와 후방부로 나뉘어 전방부는 넙적다리 전내측의 감각을 지배하고 넙다리빗근(sartorius muscle)과 두덩근(pectineus muscle)에 운동신경을 낸다. 후방부는 넙다리네갈래근을 운동지배하고 하행하여 두덩신경이 되어 장딴지의 내측 감각을 지배한다[5].

넙다리신경병증은 드문 질환으로 외상이나 압박에 의해 주로 일어나는데, 넙다리신경의 해부학적 특성상 엉덩근과

허리근이 만나서 이루는 깊은 구를 통과할 때와 살고랑 인대 밑을 지날 때 주로 발생한다. 증상은 무릎의 신전과 고관절의 굴곡시 근위약으로 인해 의자에서 일어나거나 계단을 오르기 어려우며, 넙다리 전내측과 장딴지 내측의 감각 저하가 나타난다[5].

분만시 발생하는 넙다리신경병증은 1900년대 초반에는 발병률이 4.7%로 높았으나 근래에는 10만명당 3명 꼴로 매우 드물게 발생하고 있다. 발병률의 저하는 분만 시술의 발전에 따른 분만시간의 단축과 제왕절개 시행이 늘어난 때문이라고 생각하고 있다[6]. 자연분만시 넙다리신경병증이 생기는 기전이 정확히 밝혀지지 않았지만 넙다리의 과다한 굴곡, 외전, 외회전과 더불어 분만시간의 지연으로 인해 태아의 머리에 의해 넙다리신경이 압박되어 허혈성 손상을 초래하는 것으로 추정하고 있다[7].

국소마취제를 이용한 경막외 차단법은 마취 이외에 무통분만 그리고 통증치료 목적으로 흔히 이용되고 있다. 경막외 마취의 신경학적 합병증은 0-0.08%로 매우 드물고 척추마취와 비교하여 큰 차이는 없다[8-10]. 그러나, 경막외 마취의 신경학적 합병증은 일단 발생하면 매우 심각할 수 있다.

경막외 마취로 인한 신경학적 합병증의 원인으로는 Tuohy 바늘이나 카테터에 의한 직접적인 신경손상, 경막외 투여 약제에 의한 여러 합병증과 전척추동맥증후군(anterior spinal artery syndrome) 등이 있다. 특히 경막외 카테터의 부적절한 위치는 카테터에 의한 직접적인 신경손상이나 투여 약제에 의한 합병증을 보다 심화시킬 수 있다[11,12].

본 증례에서 경막외 자가 통증 조절법 시술과 관련하여 Tuohy 바늘과 카테터 삽입을 시행했을 때 급격한 통증이나 감각이상은 발생하지 않았으므로 Tuohy 바늘이나 경막외 카테터에 의한 직접적인 신경손상의 가능성은 적었다. 따라서 하지위약이 발생했을 때 처음에는 경막외 투여 약제를 신경학적 합병증의 원인으로 생각하였다. 그러나 환자는 요통이나 다리의 통증을 호소하지 않았고, 제 2-4 허리신경근의 지배를 받는 모음근과 제 4-5 허리신경근의 지배를 받는 앞정강근은 침범하지 않았다. 또한 이학적 검사와 신경학적 검사에서 환자의 병변 분포가 양측에 거의 동일하게 나타나는 것으로 보아, 특정 신경근(nerve root)에 합치되는 신경근병변(radikulopathy)보다는 넙다리신경의 분포와 합치된 말초신경 병변(peripheral neuropathy)에 합당한 소견을 보였으며, 분만 후 9일째 시행한 근전도 및 신경전도검사에서는 양측성 넙다리신경병증으로 확인 되었다.

Tuohy 바늘과 카테터에 의한 직접적인 신경 손상은 전기진단학적으로 몇 가지 점에서 넙다리신경손상과 구별된다. 우선 시술로 인한 손상은 대부분의 경우 단일 또는 다발성 신경근 손상으로서 비대칭으로 나타날 가능성이 높고[9], 말

초 신경이 형성되기 전인 신경근 수준에서의 손상이 대부분이기 때문에 침근전도상 이상소견이 해당 신경근의 근육분절(myotome)에 따른 분포를 보인다[13]. 예를 들어, 만약 바늘 또는 카테터에 의해 제 4 요신경근이 손상되었다면 넙다리신경에 의해 지배되는 내측광근 뿐만 아니라 폐쇄신경(obturator nerve)의 지배를 받는 긴모음근(adductor longus)이나 종아리신경(peroneal nerve)의 지배를 받는 앞정강근(tibialis anterior)에서도 이상 소견이 흔히 관찰된다. 또한 손상의 위치가 뒤뿌리절(dorsal root ganglion)의 근위부이므로 뒤뿌리절의 원위부로는 월러 변성(Wallerian degeneration)이 일어나지 않기 때문에, 감각 신경 전도 검사에서 이상 소견이 관찰되지 않는 것을 특징으로 한다[13]. 따라서 본 환자의 근전도검사 결과와 같이 양측의 긴모음근이나 앞정강근의 침범 소견 없이 내측광근에서 이상 소견이 관찰되고, 양측 두령 신경의 감각신경 활동 전위가 관찰되지 않은 경우는 신경근의 손상시에 볼 수 있는 검사 결과와는 완전히 구별된다.

환자의 예후는 신경 압박의 강도와 기간에 달려 있지만 대부분의 환자에서 6개월 이내에 완전 회복되는 것으로 알려져 있다[14]. 근전도에서 부분적인 탈신경(demyelination)일 경우 특히 예후가 좋다. 전기진단적 검사는 수상 10-14일 이후에 시행하고, 수상 후 3주 내에 시행해야 위치와 중증도를 정확하게 평가할 수 있다[13]. 본 증례에서는 전기진단학적 검사를 분만 후 9일째 시행하였기 때문에 1주일 뒤에 재검할 것을 고려하였다. 그러나, 일반적으로 심각한 축삭 손상 후 신경근 접합부의 퇴행이 2-3일 이내에 시작되며 복합근육 활동전위의 진폭이 감소되는 것은 6-7일에 최대에 이르는 점을 고려하여[15], 본 환자와 같이 운동 근전도 검사에서 내측광근에서 표면전극으로 기록한 복합근육활동전위의 진폭이 정상 범위일 경우, 예후가 좋을 것으로 판단하여 재검하지 않고 경과관찰 하기도 한다.

최근 산과 치료 기술의 발달로 자연분만 후 발생하는 넙다리신경병증의 발생률이 현격히 감소하여 20여년의 분만 경험이 있는 산과 전문의사들도 넙다리신경병증에 대해 모르는 경우가 있고, 마취과 의사에게도 생소한 합병증이다. 결론적으로 이번 증례는 자연분만 시행 예정 산모에서 통증 경감을 위한 경막외 마취를 시행하였고, 이 후 발생하지 마비를 동반한 넙다리신경병증의 원인을 경막외 마취의 합병증으로 일차 의심한 증례였으나 분만 중 생긴 것으로 최종 결론에 도달한 증례이다. 이와 같이 무통분만을 위해 부위마취를 시행한 후 신경학적 합병증이 발생하면 부위마취로 인한 합병증도 고려해야 하지만, 증상이 완전히 설명되지 않을 경우에는 충분한 이학적 검사와 신경학적 검사로 신경근성 병변인지 말초신경성 병변인지를 감별진단하기 위해 수술 후 2-3주 경에 근전도 및 신경전도검사

로 병변을 확진하는 것도 고려해 보아야 할 것으로 생각된다.

REFERENCES

1. Geiger D, Mpinga E, Steves MA, Sugarbaker PH. Femoral neuropathy: unusual presentation for recurrent large-bowel cancer. *Dis Colon Rectum* 1998; 41: 910-3.
2. Busis NA. Femoral and obturator neuropathies. *Neurol Clin* 1999; 17: 633-53.
3. Walsh C, Walsh A. Postoperative femoral neuropathy. *Surg Gynecol Obstet* 1992; 174: 255-63.
4. Oh SJ. Clinical electromyography: nerve conduction studies. 3rd ed. Philadelphia, Lippincott Williams & Wilkins. 2003, pp 251-2.
5. John DS. Focal peripheral neuropathies. 3rd ed. Philadelphia, Lippincott Williams & Wilkins. 2000, pp 457-66.
6. Vargo MM, Robinson LR, Nicholas JJ, Rulin MC. Postpartum femoral neuropathy: relic of an earlier era? *Arch Phys Med Rehabil* 1990; 71: 591-6.
7. Pham LH, Bulich LA, Datta S. Bilateral postpartum femoral neuropathy. *Anesth Analg* 1995; 80: 1036-7.
8. Aromaa U, Lahdensuu M, Cozanitis DA. Severe complications associated with epidural and spinal anaesthesias in Finland 1987-1993. A study based on patient insurance claims. *Acta Anaesthesiol Scand* 1997; 41: 445-52.
9. Auroy Y, Narchi P, Messiah A, Litt L, Rouvier B, Samii K. Serious complications related to regional anesthesia: results of a prospective survey in France. *Anesthesiology* 1997; 87: 479-86.
10. Dahlgren N, Tornebrandt K. Neurological complications after anaesthesia. A follow-up of 18,000 spinal and epidural anaesthetics performed over three years. *Acta Anaesthesiol Scand* 1995; 39: 872-80.
11. Hogan Q. Epidural catheter tip position and distribution of injectate evaluated by computed tomography. *Anesthesiology* 1999; 90: 964-70.
12. Lee HG, Shin IW, Sohn JT, Chung YK, Yoon CH, Kim JH. Paraplegia following epidural nerve block. *Korean J Anesthesiol* 1999; 36: 529-33.
13. Dumitru D, Amato AA, Zwarts MJ. Radiculopathies. In: *Electrodiagnostic medicine*. 2nd ed. Edited by Dumitru D, Zwarts MJ: Philadelphia, Hanley & Belfus. 2002, pp 713-66.
14. Dar AQ, Robinson A, Lyons G. Postpartum femoral neuropathy: more common than you think. *Anaesthesia* 1999; 54: 512.
15. Dumitru D, Zwarts MJ. Lumbosacral plexopathies and proximal mononeuropathies. In: *Electrodiagnostic medicine*. 2nd ed. Edited by Dumitru D, Zwarts MJ: Philadelphia, Hanley & Belfus. 2002, pp 837-83.